

## Предварительная оценка результатов лечения метастазов в головном мозге при гипофракционировании и этапной радиохирургии на гамма-ноже

*К.О. Шилова<sup>1,\*</sup>, В.В. Краснюк<sup>1</sup>, А.В. Шиленко<sup>2</sup>*

<sup>1</sup>ООО «Лечебно-диагностический центр Международного института биологических систем имени Сергея Березина», Новосибирск, Россия

<sup>2</sup>АО "Медицина", Москва, Россия

\*shilovaxeniya@gmail.com

**Абстракт.** Онкологические заболевания относятся к числу наиболее распространённых, от которых по данным The Global Cancer Observatory умерло в мире в 2020 году более 9.9 миллионов человек. Характерными особенностями раковых клеток являются их быстрое деление, способность проникать в окружающие ткани, а также метастазировать в другие органы. Метастазы в головной мозг возникают у 20–40% онкологических больных. В этом случае основными методами лечения являются нейрохирургическое вмешательство, лучевая терапия, а также активно развивается стереотаксическая радиохирургия. Преимуществом радиохирургии является неинвазивность, эффективность воздействия на очаги и низкая вероятность лучевых реакций после лечения. Однако, у пациентов с объёмом опухоли, превышающим 3 сантиметра в диаметре, при подведении радиохирургических доз более 18 Гр впоследствии высок риск постлучевых осложнений, поэтому всё чаще применяют радиохирургические методы гипофракционирования и этапной радиохирургии.

В исследование включена группа пациентов (47 человек), прошедших лечение методом этапной радиохирургии, и группа пациентов (28 человек), пролеченных методом гипофракционирования. Клиническое исследование проводили на установке Leksell Gamma Knife Icon (Стокгольм, Швеция). Подведенная доза находилась в диапазоне от 18 до 32 Гр.

**Ключевые слова:** гамма-нож, радиохирургия, этапная радиохирургия, гипофракционирование.

### 1. Введение

Онкологические заболевания относятся к одним из наиболее распространённых заболеваний в мире, от которых по данным The Global Cancer Observatory умерло в мире в 2020 году более 9.9 миллионов человек [1]. Характерными особенностями рака являются быстрое деление клеток, способность проникать в окружающие ткани, а также метастазировать в другие органы. Метастазы в головной мозг (МГМ) являются наиболее распространёнными опухолями центральной нервной системы. Примерно у 40% всех онкологических больных встречаются МГМ. Наиболее часто МГМ наблюдаются у больных раком легкого, молочной железы и меланомы. Использование радиации при лечении МГМ развилось от использования только облучения всего головного мозга (ОВГМ) до комбинированного ОВГМ и стереотаксической радиохирургии (СРХ). Радиохирургия гамма-ножом и СРХ в настоящее время являются основными методами лечения МГМ. Радиохирургия характеризуется эффективностью воздействия на очаги и низкой вероятностью постлучевых реакций. Однако, при большом объеме опухоли, превышающей 3 сантиметра, высок риск постлучевых осложнений. Обычно для решения этой задачи используют стереотаксическую лучевую терапию в режиме гипофракционирования или мультимодальные подходы, сочетающие стереотаксическую радиохирургию с хирургическим вмешательством или традиционной лучевой терапией. Стоит отметить, что метод гипофракционирования широко известен и применяется в рамках лучевой терапии с конца 1990-х годов. В 2014 году компания Elekta выпустила новую модель гамма-ножа Leksell Gamma Knife Icon, конструкция которого позволяет кроме радиохирургии проводить гипофракционирование крупных очагов в головном мозге. Также для решения этой задачи в последние годы применяется этапная радиохирургия на гамма-ноже - подведение небольших доз с временным интервалом от 1 до 4 недель [2–4]. В связи с этим представляет интерес

изучение эффективности применения стереотаксической радиохирургии в режиме гипофракционирования и этапной радиохирургии, которые позволяют подвести высокую дозу за несколько сеансов и минимизировать лучевую нагрузку на нормальные ткани головного мозга.

Цель исследования – оценить результаты лечения в режиме этапной радиохирургии и гипофракционирования на гамма-ноже и провести сравнительный анализ.

## 2. Материалы и методы

В работе проанализированы данные 75 пациентов с метастазами в головном мозге (92 очага), получивших лечение в Новосибирском и Санкт-Петербургском филиалах Медицинского института им. Березина Сергея с января 2018 г по январь 2022 г. Лечение метастазов в головном мозге проводили на установке Leksell Gamma Knife Icon (Стокгольм, Швеция) в режиме этапной радиохирургии (ST) или гипофракционирования (HF). Этапная радиохирургия в качестве рабочего метода была предложена в конце 90-ых г, однако такой подход не получил широкого распространения, возможно потому что не существует стандартной процедуры фракционирования дозы при облучении метастазов в головной мозг. Метод гипофракционирования заключается в подведении небольших доз к очагу каждый день или через день, в то время как при этапной радиохирургии период между подведением доз в среднем составляет от 1 до 2 недель [5]. ST и HF применяются в том случае, если линейные размеры очага больше 3 сантиметров, а хирургическое вмешательство противопоказано. В проведенном исследовании режим лечения пациентов выбирали с учетом клинической картины: наличия единичного или множественного метастатического поражения, а также прилегания очагов к критическим структурам головного мозга.

Среди пациентов 49 женщин (65%) и 26 мужчин (35%), медиана возраста пациентов на момент лечения составляла 60 лет (диапазон 30-84 года). Функциональный статус пациентов по шкале Карновского (KPS) определяли в день лечения, в среднем он составил 70 баллов (от 50 до 90 баллов). При оценке неврологического статуса наличие общемозговой симптоматики выявлено у 72 пациентов (96%), неврологический дефицит зафиксирован у 54 пациентов (72%), из которых у 9 пациентов (12%) наблюдались фокальные или генерализованные эпилептические приступы.

По методу лечения пациентов разделили на две группы: в первую группу вошли 47 пациентов, прошедших лечение в режиме этапной радиохирургии (группа ST); во второй группе – 28 пациентов, которым была проведена стереотаксическая лучевая терапия в режиме гипофракционирования (группа HF). В исследуемых группах преобладали пациенты с раком молочной железы – 39% пациентов. Значительно реже первичным заболеванием были: рак легкого, меланома, рак желудочно-кишечного тракта, рак матки, почек и мочевого пузыря. В 8 случаях метастазы были проявлением первично-множественного рака. В одном случае метастазы были первым проявлением заболевания.

Лечение на гамма-ноже в режиме ST или HF было первым методом лечения метастазов в головной мозг у 55 пациентов (73%). Предшествующим видом лечения МГМ у 12 пациентов (16%) было нейрохирургическое удаление метастатического очага, при этом 8 пациентам (11%) провели облучение всего головного мозга. Причиной проведения лечения методом ST или HF после проведенного ранее лечения послужило наличие признаков продолженного роста или появление новых очагов по данным МРТ головного мозга с контрастным усилением и/или ПЭТ/КТ головного мозга с тирозином/метионином. Химиотерапию до лечения на гамма-ноже принимало 64 пациента (85%), параллельную химиотерапию проводили 6 пациентам (8%).

Медиана объема МГМ до лечения составила 13 см<sup>3</sup> и 19 см<sup>3</sup> для группы ST и HF соответственно. При этом минимальный объем МГМ в группе ST составил 5 см<sup>3</sup>, а максимальный 49 см<sup>3</sup>; для HF – 9 см<sup>3</sup> и 54 см<sup>3</sup> соответственно.

Планирование лечения осуществлялось на рабочей станции, оснащенной планирующей системой Leksell Gamma Plan 11.1 (Elekta), с использованием МРТ-изображений. Магнитно-резонансная томография выполнялась на аппарате Magnetom Avanto (Siemens, Германия) 1.5 Тл в двух режимах: 1) T2-взвешенные изображения с толщиной среза 2 мм; 2) T1-взвешенные изображения с толщиной среза 1 мм и усиленные магневистом/гадовистом T1-взвешенные изображения с толщиной среза 1 мм.

Методом этапной радиохирургии пролечен 61 очаг. Лечение проводили в основном в режиме 3x8 Гр (по 50% изодозе), а также 2x10 Гр, 2x12 Гр и 3x10 Гр с временными интервалами между фракциями от трех дней до одного месяца; краевая доза за фракцию находилась в диапазоне от 8 до 12 Гр. Суммарная очаговая доза (СОД) за все сеансы варьировала от 20 до 32 Гр. Такой разброс по выбору дозы и временному промежутку между фракциями зависит от клинической картины, наличия единичного или множественного метастатического поражения, радиорезистентности опухоли.

Метод гипофракционирования применен к 31 очагу в три или пять сеансов каждый день или через день. Краевая доза варьировалась в диапазоне от 5 Гр до 8 Гр по 50% изодозе. СОД составила от 18 Гр до 25 Гр.

Лечение считалось безопасным, если доза ионизирующего излучения за 1 сеанс, приходящаяся на 100 см<sup>3</sup> здоровых тканей головного мозга, была ≤10 Гр. Средняя удельная нагрузка на головной мозг за одну процедуру лечения составила 1.3 Гр; время лечения на аппарате гамма нож варьировалось от 22 до 169 минут. Контроль перифокального отека осуществляли введением глюкокортикостероида (дексаметазон), дозу и длительность курса определяли индивидуально в зависимости от клинической картины заболевания, неврологического дефицита и выраженности перифокального отека. Статистический анализ проводили в программе IBM SPSS Statistics 23. Для проверки данных на нормальное распределение использовали критерий Колмогорова-Смирнова. Сравнение объемов очагов, измеренных на момент контрольной МРТ методами ST и HF, проводили с помощью дисперсионного анализа. Оценку локального контроля лечения осуществляли на основе данных МР-томографии и волюметрического анализа очагов на всех этапах наблюдения.

### 3. Результаты и обсуждение

Проверка гипотезы о нормальном распределении с помощью критерия Колмогорова-Смирнова показала, что выборки измеренных значений объемов метастатических очагов подчиняются нормальному распределению. Поэтому среднестатистические показатели выборок являются представительными.

Количество очагов под наблюдением, средние значения, стандартные отклонения, минимумы, максимумы и медианы объёмов метастазов до лечения методом гипофракционирования и этапной радиохирургии через 2, 4, 6 и 9 месяцев приведены в таблице 1.

**Таблица 1.** Данные по объемам (V) облученных очагов до и после лечения.

	Число очагов под наблюдением ST (HF)	Среднее, см <sup>3</sup> ST (HF)	Минимум, см <sup>3</sup> ST (HF)	Максимум, см <sup>3</sup> ST (HF)	Медиана, см <sup>3</sup> ST (HF)
V до лечения	61 (31)	16 (21)	5 (9)	49 (54)	13 (19)
V 2 мес. после	26 (14)	9 (13)	0 (2)	83 (71)	4 (8)
V 4 мес. после	18 (13)	7 (10)	0 (2)	21 (28)	4 (8)
V 6 мес. после	13 (6)	4 (11)	0 (3)	15 (26)	2 (9)
V 9 мес. после	6 (8)	2 (8)	0 (2)	10 (21)	1 (7)

Из вышеприведенной таблицы 1 видно, что объем очагов, пролеченных методом HF выше примерно в 1.5 раза. Медианы объема метастатических очагов до лечения и контрольной МРТ через два месяца после лечения для этапной радиохирургии составили 13 см<sup>3</sup> и 4 см<sup>3</sup>; для метода гипофракционирования – 19 см<sup>3</sup> и 8 см<sup>3</sup> соответственно. Спустя два месяца после лечения мы наблюдаем существенное уменьшение объема очагов на 69% после этапной радиохирургии и на 58% после гипофракционирования. При дальнейшем изучении динамики изменения объемов можно отметить относительную стабилизацию размеров очагов. В таблице 2 представлены данные по ответу МГМ на лечение двумя методами.

Таблица 2. Ответ МГМ на лечение.

Показатель ответа очага	ST	HF
Регресс МГМ	7 (12%)	0 (0%)
Стабилизация	2 (3%)	2 (6%)
Объем МГМ уменьшился	50 (82%)	23 (74%)
Объем МГМ увеличился:	14 (23%)	17 (55%)
-Лучевые реакции	6 (10%)	9 (29%)
-Продолженный рост МГМ	2 (3%)	6 (19%)

Из таблицы 2 отчетливо видно, что объем большинства пролеченных очагов уменьшается (методом ST – 82%, методом HF – 74%). Полной регрессии достигло 12% очагов, прошедших этапную радиохирургию. Увеличение объема нескольких очагов после лечения объясняется появлением умеренных лучевых реакций. Результаты, полученные методом HF, показывают, что лучевые реакции заметно проявились спустя три и более месяцев после лечения у 32% пациентов, причем подведенная доза составила 3x8 Гр, а средний объем очагов составил 28 см<sup>3</sup>; два очага (22%) уменьшились в объеме через 2 и 4 месяца после появления лучевых реакций. Скорее всего, такой результат объясняется небольшими промежутками (один-два дня) между фракциями и довольно большими объемами очагов. У шести пациентов (21% пациентов) зафиксировали продолженный рост очага через полгода и девятнадцать месяцев после лечения; средний объем у этих очагов составил 16 см<sup>3</sup>, подведенная доза 3x8 Гр по 50% изодозе. Стоит подчеркнуть, что практически все эти очаги были расположены вблизи критических структур, что в свою очередь могло привести к неполному захвату опухолевой ткани.

Особенность метода этапной радиохирургии заключается в больших временных промежутках между фракциями, что в свою очередь позволяет оценить радиологический ответ на разных этапах лечения и откорректировать план лечения, тем самым снизить лучевую нагрузку на окружающие здоровые ткани. В нашем исследовании пациенты проходили лечение преимущественно по протоколу 3x8 Гр, однако в связи с соматическим состоянием пациента, количеством очагов, а также радиорезистентностью опухоли выбор дозы мог варьироваться. На рисунке 1 представлено наглядное изменение объема очага во время лечения методом ST; время, прошедшее между фракциями, составило 7 дней.

В группе ST наблюдали 10% лучевых реакций спустя два, пять, семь и более месяцев после лечения, при этом тактика лечения этих пациентов зачастую была заключена в подведении больших доз (3x10 Гр; 2x12 Гр). Средний объем очагов до лечения с лучевыми реакциями составил 15 см<sup>3</sup>, что практически в два раза меньше, объемов, пролеченных методом HF. Возникновение лучевых реакций, можно объяснить более высокой подведенной дозой. При этом у 4 пациентов (9%), лучевые реакции исчезли через несколько месяцев. У пациентов с более низкой подведённой дозой 3x8 Гр лучевых реакций не наблюдали. У двух

пациентов (4%) зафиксировали продолженный рост через 1.5 года после лечения, при этом стоит отметить, что доза облучения в обоих случаях составляла 2x12 Гр.

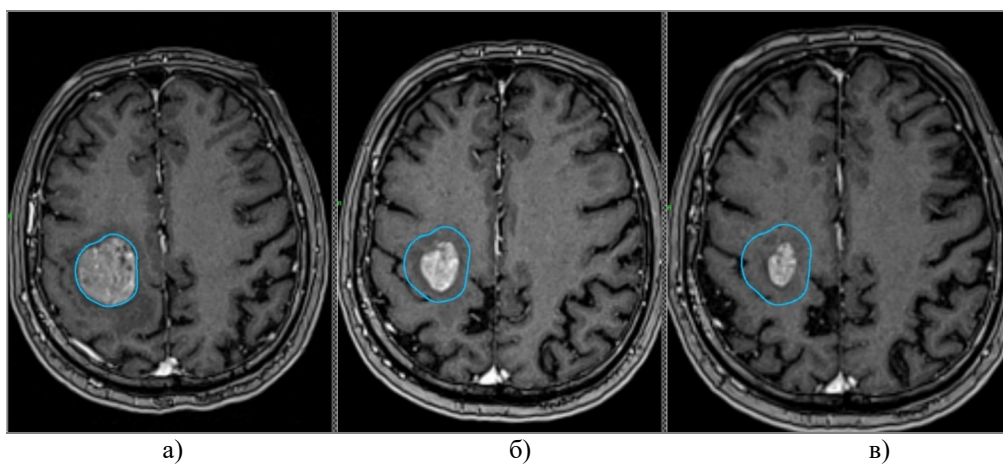


Рис. 1. Динамика объема очага на разных этапах радиохирургического лечения: а) на первом этапе ST; б) на втором этапе ST; в) на третьем этапе ST.

На момент проведения статистического анализа из 47 пациентов с МГМ, которым была назначена этапная радиохирургия, умерло 24 пациента (51%), в группе пациентов, прошедших гипофракционирование умерло 13 из 28 пациентов (46%). Медиана общей выживаемости для этапной радиохирургии составила 45%, для гипофракционирования этот показатель составил 43%. Общая выживаемость для ST через 6, 12 и 18 месяцев после лечения составляла 58%, 38% и 24% соответственно; для HF эти показатели были 62%, 45% и 38% соответственно. Средняя общая продолжительность жизни с момента первой радиохирургической операции для ST – 12 месяцев; для HF – 13 месяцев. Стоит отметить, что различия в показателях средней продолжительности жизни между двумя методами статистически незначимы ( $p > 0.05$ ).

#### 4. Заключение

Большинство пациентов с метастазами в головном мозге тяжело переносят длительные сеансы лечения, особенно пациенты с низкой оценкой функционального статуса Карновского или нарушенной нейрокогнитивной функцией. По мере развития технологий в настоящее время такими методами являются стереотаксическая лучевая терапия в режиме этапной радиохирургии и гипофракционирования. Они обеспечивают возможность подвести высокую лечебную дозу в очаг за несколько фракций с минимальными поражениями окружающих здоровых тканей. При этом метод этапной радиохирургии позволяет также осуществлять адаптивное планирование лечения на каждом этапе для каждого пациента, что позволяет учитывать особенности отклика на лечение каждого очага, а также существенно снижать нагрузку на окружающие ткани головного мозга.

Из представленных данных об объемах очагов до и после лечения на контрольных МРТ можно сделать вывод, что оба метода обеспечивают высокий уровень локального контроля очагов (>70%). Однако, через два месяца после лечения для этапной радиохирургии уменьшение объемов очагов несколько сильнее (69%), чем для гипофракционирования (58%).

По предварительным данным развитие лучевых реакций при этапной радиохирургии ниже, чем при гипофракционировании. В группе этапной радиохирургии наблюдали шесть пациентов (10%) с лучевыми реакциями спустя два, семь и более месяцев после лечения, при

этом тактика лечения этих пациентов зачастую была заключена в подведении больших доз (3x10 Гр; 2x12 Гр). У пациентов с более низкой подведённой дозой 3x8 Гр лучевых реакций не наблюдали. У двоих пациентов зафиксировали продолженный рост через 1.5 года после лечения, доза облучения в обоих случаях составляла 2x12 Гр. Радионекроз в группе пациентов, прошедших гипофракционирование, наблюдали в 32% случаев, что скорее всего коррелирует с небольшими временными промежутками между подведением дозы и большими объемами очагов, подвергшихся лечению. Лучевые реакции обнаружены у девяти пациентов спустя три и более месяцев после лечения, дозы облучения составляли 3x8 Гр. У шести пациентов зафиксировали продолженный рост очага через полгода, год и полтора года после лечения. Возможно, такой результат объясняется тем, что практически все эти очаги расположены вблизи критических структур, что в свою очередь могло привести к неполному захвату опухолевой ткани.

Медиана времени наблюдения пациентов после лечения составила 4 месяца для этапной радиохирургии и 8 месяцев после гипофракционирования. Медиана общей выживаемости для этапной радиохирургии составила 45%, для гипофракционирования этот показатель составил 43%.

По результатам исследования проведение лечения МГМ методами ST и HF на аппарате Leksell Gamma Knife Icon обеспечивает высокий уровень локального контроля МГМ. Однако для определения оптимального соотношения параметров облучения и составления протоколов необходимы масштабные ретроспективные исследования со строгими критериями отбора пациентов.

## 5. Список литературы

- [1] H. Sung, J. Ferlay, R. L. Siegel, M. Laversanne, I. Soerjomataram, A. Jemal, F. Bray, Global Cancer Statistics 2020: GLOBOCAN Estimates of Incidence and Mortality Worldwide for 36 Cancers in 185 Countries, *CA Cancer J Clin.*, vol. **71**(3), 209, 2021, doi: 10.3322/caac.21660
- [2] В.И. Вошедский, П.Г. Сакун, М.А. Гусарева и др., Непосредственные результаты стереотаксической радиохирургии метастатического поражения головного мозга в ФГБУ "НМИЦ онкологии" МЗ РФ, *Главный врач Юга России*, том **5**(80), 11, 2021.
- [3] П.И. Иванов, И.С. Зубаткина, Г.И. Андреев, Возможности стадийной радиохирургии в лечении внутрочерепных метастазов большого объёма, *Российский нейрохирургический журнал им. профессора А.Л. Поленова*, **7**, 18, 2015.
- [4] К.Е. Медведева, А.А. Баулин, О.Г. Лепилина, К.М. Квашнин, С.Р. Ильялов, Двухэтапная стажированная стереотаксическая радиохирургия на Гамма-ноже в лечении метастазов в головной мозг, *«Радиация и риск»*, **31**(1), 136, 2022, doi: 10.21870/0131-3878-2022-31-1-136-149
- [5] M. Kim, K.R. Cho, J.W. Choi, D.-S. Kong, H.J. Seol, D.-H. Nam, J.-I. Lee, Two-staged gamma knife radiosurgery for treatment of numerous (>10) brain metastases, *Clinical Neurology and Neurosurgery*, vol. **195**, 105847, 2020, doi: 10.1016/j.clineuro.2020.105847